

Nach Blauzungenimpfung



Foto betroffener Betrieb

BT-Impfbetrieb



Bild: Betrieb Nach Impftag schlechter Zustand, alle Tiere Durchfall

Nach BT-Impfung

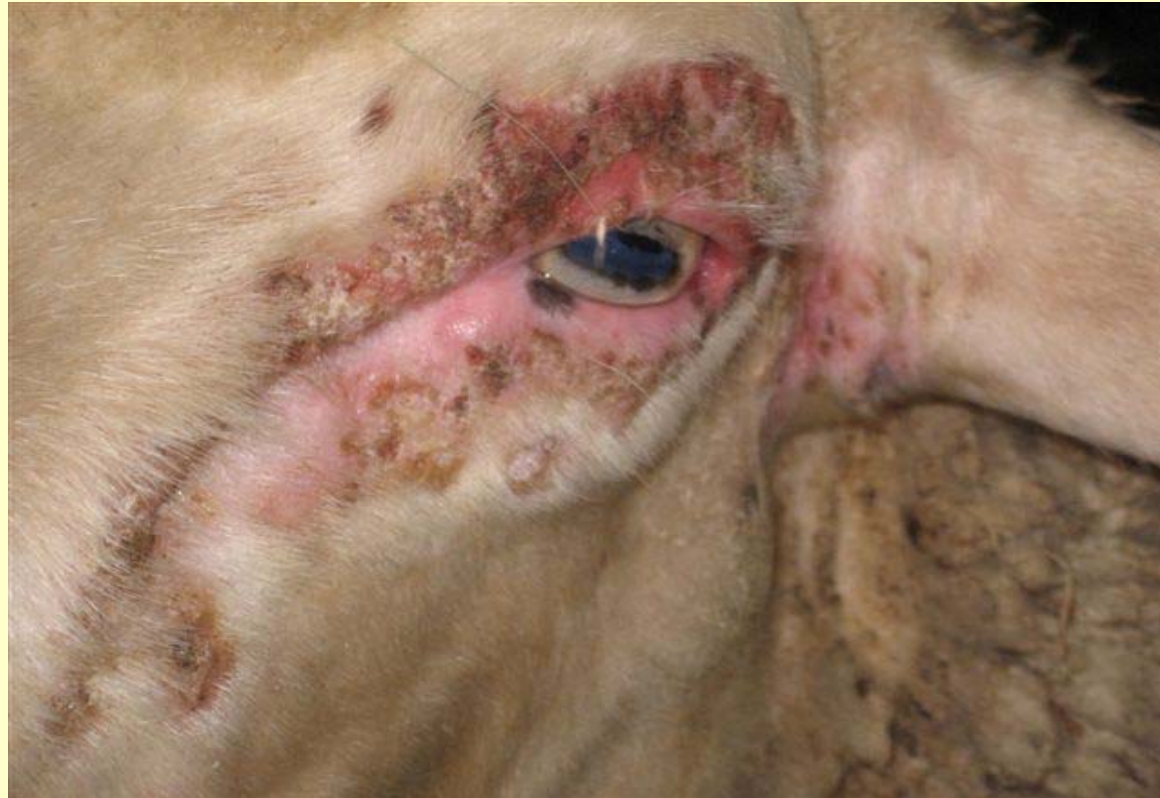

Bild: Betroffener Betrieb, Mitte Juni 2008 BT geimpft
2 Todesfälle und Erkrankungen nach 8 – 10 Wochen

Blauzungenimpfung



Zweite Impfung am 30.10.08, Kuh tot am 31.10.08 Bild: Betrieb
Sektion: Herz weit, schlaff, frisches Blut innen und außen;
Lunge gebläht, blutig; Blut am Beckenboden;
Einblutungen am Zwischenschenkel; beidseitiger Aduktorenabriß

BT-Impfung – BT-Infektion





Bild: Betrieb,
verblutete Kuh

- Tod tritt bei Zuchtböcken nicht selten nach mehrtätiger Krankheitsdauer infolge eitriger Lungenentzündungen auf, die Lungenblutungen provozieren können



Nach Blauzungenimpfung



Bilder : Betrieb mit 70 Milchkühen

Zitzenprobleme, der schwarze Punkt frist sich in das Gewebe

Abheilphase bis 3 Wochen, oft Verlust des Euterviertel

7 Tiere hatten dieses Problem, 20 weitere Tiere im Anfangsstadium, durch Desinfektion abgewandt

Zellzahlerhöhung

- Betrieb: 15 Kühe geimpft
10 Kühe nicht geimpft
- 1. Impfung 25.08.08 2. Impf. 14.09.08

Zellzahlen in 1000/ ml	Juli	Aug	Sept	Okt	Nov	Dez
Geimpfte Tiere	42	127	166	840	733	649
Nicht geimpft	23	15	53	65	40	35

**Molkereianlieferung, der Milchprüfing stellt keine Zellzahlerhöhungen fest!
Die Zellenmilch wird nicht an die Molkerei geliefert!!!**

Zellzahlmitteilungen des Milchprüfing an die Bauern!!!!

Seit Blaузungenimpfung



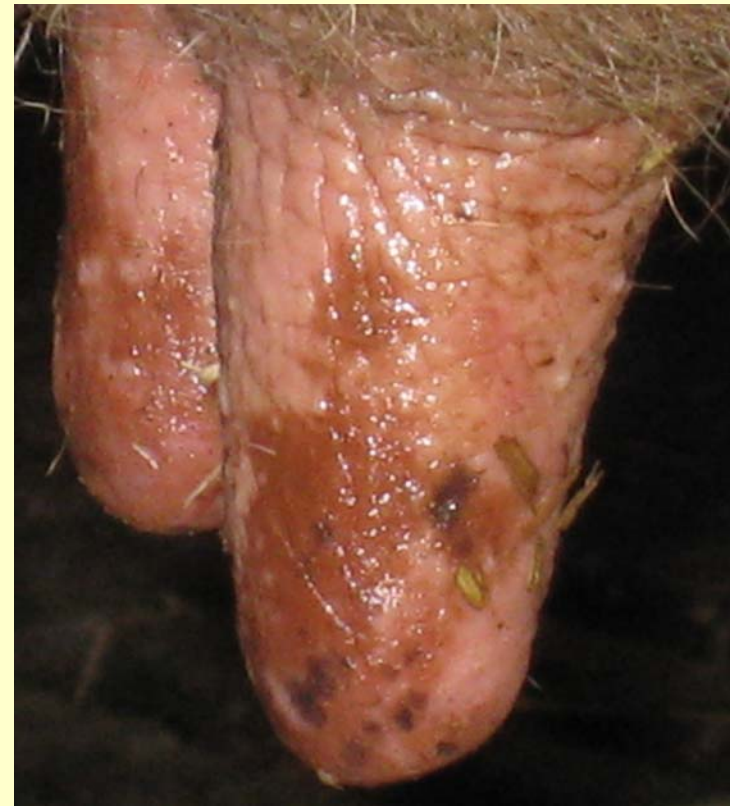
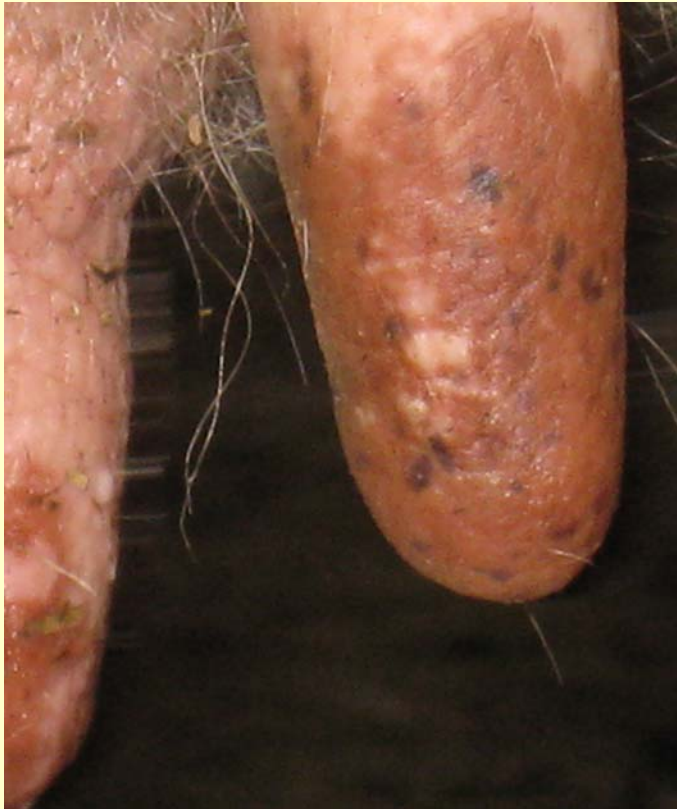Dunkle Punkte bei fast allen Zungen vom Schlachthof seit der Blaузungenimpfung

Hinweis eines Metzgers aus Leipzig

Impfgifte lagern sich hauptsächlich in Fettgewebe ein.

Zunge hat 40 % Fettgewebe

Symptome wie bei Blauzunge



Bilder betroffener Betrieb, braune Zitzen nach Aufgußmittelanwendung

Symptome ähnlich Blauzunge

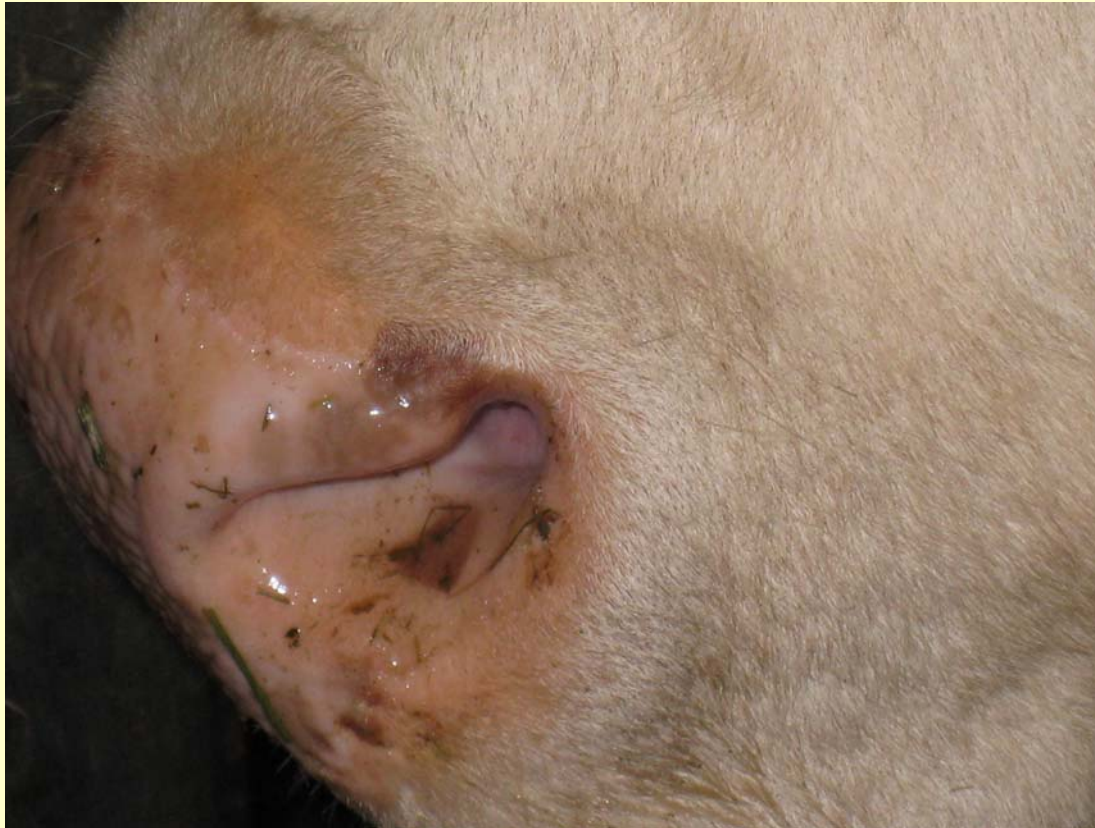

Bild betroffener Betrieb, nach Aufgußmittelanwendung